

# Encefalitis autoinmune

## *Autoimmune encephalitis*

Juan Coronado-Sarmiento,<sup>1</sup> Tatiana Mendoza,<sup>1</sup> Jorge Restrepo-Escobar<sup>1,2</sup>

### Resumen

La encefalitis autoinmune es una patología recientemente descrita como una enfermedad inflamatoria del sistema nervioso central, que, previamente era caracterizada como un síndrome paraneoplásico, sin embargo, los avances en tecnología han permitido categorizarla como una entidad propia, con una fisiopatología específica, y una presentación clínica con base en el autoanticuerpo desarrollado, pero, el amplio espectro en la presentación clínica, lo insidioso de la sintomatología, su mímica con otras patologías y desconocimiento de esta entidad en los servicios de urgencias y hospitalización, hace que no sea diagnosticada, llevando a complicaciones potencialmente fatales. Presentamos el caso de una paciente femenina de 26 años con encefalitis autoinmune, con posterior revisión de la literatura del caso.

**Palabras clave:** encefalitis autoinmune, anticuerpos antineuronales, antiNMDA, inmunoterapia

### Abstract

Autoimmune encephalitis is a recently described pathology as an inflammatory disease of the central nervous system, previously characterized as a paraneoplastic syndrome. However, advances in technology have allowed to categorize it as an entity, with a specific physiopathology, and a clinical presentation based on the developed auto-antibody, but, the wide clinical presentation, the insidious development of the symptoms, the mimic with other pathologies and the lack of knowledge of this condition in the emergency room and hospitalization services, does not permit to diagnose this condition, leading to potentially fatal complications. We report the case of a 26-years-old female with autoimmune encephalitis, and a literature review regarding this topic.

**Keywords:** autoimmune encephalitis, antineuronal antibodies, antiNMDA, immunotherapy

Rev. Ecuat. Neurol. Vol. 30, N° 2, 2021

### Introducción

La encefalitis hace referencia a la inflamación del parénquima cerebral sin compromiso meníngeo,<sup>1</sup> la cual puede ser de origen infeccioso, neoplásico o autoinmune. Esta última, es la causa más frecuente de origen no infeccioso, más, sin embargo, tiene una incidencia muy baja, alcanzando, una tasa de 0.8-1/100.000 personas,<sup>2</sup> que fue documentada para el periodo entre 1995-2015 en Estados Unidos, pero por sus características clínicas y baja sospecha diagnóstica, han hecho que hasta un 60% de los casos queden sin un diagnóstico etiológico.<sup>3</sup>

Esta condición pasó de ser considerada un síndrome paraneoplásico, o de ser en su mayoría de origen idiopá-

tico, a reconocerse 16 inmunoglobulinas que afectan la superficie sináptica, de las cuales 12 se manifiestan como encefalitis autoinmune,<sup>4</sup> lo que ha cambiado notablemente el paradigma diagnóstico de esta patología, que sigue siendo diagnóstico de exclusión.

La presentación clínica de esta patología tiene una amplia variedad de hallazgos, donde destaca la presencia de convulsiones, desórdenes de movimiento, cambios de comportamiento y sintomatología psiquiátrica.

El objetivo de esta publicación es la de presentar un caso clínico de una encefalitis autoinmune, y con base en esto realizar una discusión del diagnóstico y manejo de esta entidad de baja incidencia, pero de alta morbimortalidad.

<sup>1</sup>Facultad de Medicina, Universidad de La Sabana. Chía, Colombia.

<sup>2</sup>Neurólogo, Departamento de Neurología, Universidad de la Sabana.

Correspondencia:

Juan Felipe Coronado Sarmiento.  
Campus puente del Común, Km. 7, Autopista norte de Bogotá, Chía, Cundinamarca. Colombia, Apartado aéreo: 53753, Bogotá.  
ORCID: <https://orcid.org/0000-0002-0470-9370>  
Teléfono: +573227886220  
E-mail: [juanfcs13@gmail.com](mailto:juanfcs13@gmail.com), [juancosa@unisabana.edu.co](mailto:juancosa@unisabana.edu.co)

### Caso clínico

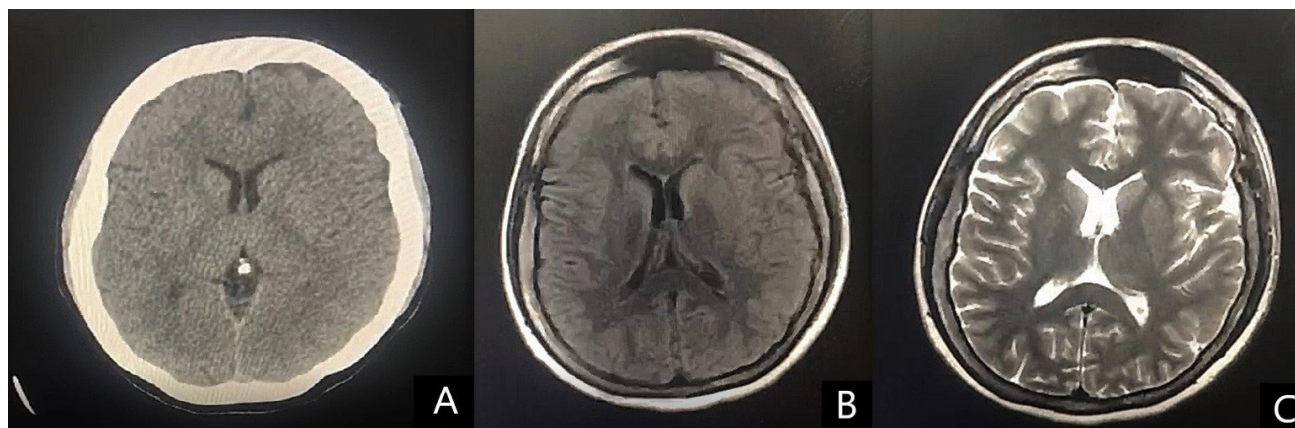
Se trata de una paciente femenina de 26 años, quien es traída por su esposo por cuadro clínico de dos días de evolución consistente en un episodio de heteroagresividad previo episodio convulsivo tónico-clónico presenciado, que tuvo una duración de dos minutos. Paciente presenta antecedente de epilepsia tónico-clónica diagnosticada a los 9 años, en manejo con lacosamida 200mg cada 12 horas, oxcarbazepina 300mg cada 12 horas y levetiracetam 1500mg cada 24 horas, sin otros antecedentes de importancia. Al examen físico se encuentra sangre en cavidad bucal en relación con mordedura de labio inferior y lengua, y a nivel mental se presenta irritable y agresiva por lo que no se puede realizar un examen físico completo. Se solicitó tomografía de cráneo simple

(figura 1.), que se describió dentro de parámetros normales para la edad y se solicitaron paraclínicos que evidenciaron leucocitosis a expensas de neutrófilos, sin otras alteraciones (tabla 1.), por lo que se consideró neuroinfección de origen bacteriano; se realizaron policultivos, punción lumbar (tabla 1.), y se inició cobertura antibiótica con ceftriaxona + vancomicina, y, dada la presentación, se considera posible encefalitis infecciosa.

Fue valorada posteriormente por neurología quienes eliminan del manejo la oxcarbazepina por riesgo de alteraciones en la conducción cardíaca (al estar asociada con lacosamida), y se adiciona aciclovir. Asimismo, por el tipo de presentación se inician estudios con antiTGO y antiTG (tabla 1.), y se indica, previo consentimiento informado, muestra de VIH. La paciente presenta una

**Tabla 1.** Laboratorios del paciente.

Laboratorio	Resultado
Plaquetas	409.000 x mL
Recuento celular	Leucocitos: 22.270 x mL [4.6 - 10.2 x 10 <sup>3</sup> x mL], neutrófilos: 20.500 x mL (92%) [1.6-8.9 x 10 <sup>3</sup> ] [34-88%], linfocitos: 800 x mL [0.5-5.1 x 10 <sup>3</sup> x mL] (3%) [10-50%]
Línea roja	Hemoglobina: 16.3 gr/dL, hematocrito: 46.8%
Bilirrubinas	Total: 0.83 mg/dL, directa: 0.22mg/dL, indirecta: 0.61 mg/dL
Electrolitos	Cl <sup>-</sup> : 107 mmol/L [98-107 mmol/L], K <sup>+</sup> : 4.51 mmol/L 3.6-5 mmol/L, Na <sup>+</sup> : 143.3 mmol/L [137-145 mmol/L]
Glicemia	109 mg/dL [74-106 mg/dL]
Función renal	Creatinina: 0.75 mg/dL [0.5-0.9 mg/dL], Nitrógeno uréico: 12.8 mg/dL [7-25 mg/dL]
Tiempos de coagulación	PT: 15.6s [11.6s], INR: 1.36, TPT: 34.1s [29s]
Proteína C reactiva	34 mg/dL (0-5 mg/dL)
Punción lumbar	Turbio, xantocromía negativa. Glóbulos blancos: 7, PMN 60% Linf 40% - GR 193 x mm <sup>3</sup> - Glucosa: 92 mg/dL (central 140 mg/dL) - Proteínas: 23.9 mg/dL Tinta china: negativa - KOH: negativo - Gram: Negativo -VDRL: No reactivo - Filmarray: Negativo, ADA: negativo, M. Tuberculosis: negativo
Perfil infeccioso	VDRL: negativo, VIH: negativo
Perfil inmunidad	AntiTG: negativo, AntiTPO: negativo, ANAS: negativo, factor reumatoideo: negativo
AntiNMDA	Positivo, títulos: 1/64



**Figura 1.** Recuadro A, tomografía computarizada, corte transversal a nivel de los ganglios basales. Recuadro B y C. Resonancia magnética cerebral, corte transversal a nivel de los ganglios basales, recuadro B, secuencia T1, sin alteraciones. Recuadro C, secuencia T2 Flair, destaca que no hay realce.

evolución fluctuante con momentos de lucidez, y otros con mutismo, bradialia y desorientación, por lo que se complementa estudio con resonancia magnética cerebral, que se encontró dentro de límites normales en relación con la edad de la paciente (figura 1).

La paciente presentó parkinsonismo, considerado inicialmente de origen farmacológico, que, tras ajustar las medicaciones, persistió; por otra parte, se interrogó a la familia, quienes negaron antecedentes o diagnósticos psiquiátricos previos en la paciente, y, que describieron que el inicio del presente cuadro fue semanas atrás, atribuidos en una valoración ambulatoria a su cuadro epiléptico. Por todo esto, además de la clínica e imagenología, se consideró que la paciente presentaba una encefalitis de posible origen autoinmune, por lo que se realizó ecografía pélvica que descartó una masa ovárica, se inició manejo inmunomodulador con corticoide a dosis elevada, y se solicitó antiNMDA, cuyo resultado fue positivo. Días después la paciente demostró una mejoría significativa, que permitió dar egreso al día 13 de hospitalización, y de manera ambulatoria se realizó una telemetría que demostró la presencia de delta brushes, ante lo cual se confirmó el diagnóstico de encefalitis autoinmune.

### Discusión

La encefalitis autoinmune inicialmente descrita como encefalitis límbica<sup>5</sup> en 1960, y descrita tal como se conoce actualmente en 2007,<sup>6</sup> ha ido variando en su concepción, en gran medida por la aparición de técnicas como la inmunohistoquímica, y actualmente la inmunoproteómica,<sup>7</sup> que ha permitido determinar con una alta precisión, no sólo el autoanticuerpo, sino la región comprometida a nivel celular y/o estructural en proteínas,<sup>4,7,8</sup> incluyendo neurotransmisores o porciones específicas de estos, dentro de los que se encuentran los antiNMDA, antiAMPA, los anti-mGluR1, los anti-GABAAR y anti-GABABR, anti-dopamina 2 y los anti-glicina. Con respecto a los receptores y las proteínas transmembrana los descritos incluyen la Neurexina-3a, el IgLON5, el DCC, el DPPX (o DPP6) y el CASPR2; y finalmente los que afectan proteínas secretoras como el anti-LG1. La más común de origen no neoplásico y, mayormente descrita en la literatura, corresponde a la mediada por anticuerpos antiNMDA, que produce alteraciones directas sobre el receptor de dos formas, la primera de ellas,<sup>9</sup> internalizando la mayoría de los receptores, principalmente a nivel del hipocampo; y la segunda, afectando la porción GluN1,<sup>7</sup> que conlleva a una alteración estructural del receptor, que se cree afecta su apertura, y por ende su función. Este fue el autoanticuerpo encontrado en el caso previamente presentado.

Su presentación clínica varía de acuerdo al anticuerpo involucrado,<sup>4,7,8</sup> sin embargo, la presentación clínica más común se caracteriza por un inicio subagudo,<sup>10,11</sup>

con un debut usualmente meses posterior del inicio del proceso inflamatorio neuronal, caracterizado por síntomas neurológicos inespecíficos<sup>1,10</sup> que pueden incluir cefalea, hipertermia, alteraciones en el aprendizaje, que pueden progresar<sup>11</sup> a fluctuaciones del estado de conciencia, y síntomas psiquiátricos que incluyen cambios en el estado del ánimo, ansiedad, psicosis, o disfunción del sueño, que pueden progresar<sup>12</sup> a compromiso neurológico temporal con amnesia y convulsiones, para finalmente llevar a disfunción severa dada por parkinsonismo/distonía, disfunción autonómica o encefalopatía profunda, lo cual fue similar a la presentación clínica de nuestra paciente. Dentro del posible diagnóstico se deben contemplar factores<sup>11</sup> asociados como la edad (media de 21 años),<sup>1,10,11</sup> sexo femenino (incidencia 8:2),<sup>1</sup> y la presencia de infecciones recientes (cuadros virales superiores/diarrea),<sup>4,6</sup> previo descarte de neoplasias (especialmente timoma/teratoma ovárico).

En relación con las imágenes, la gran mayoría de casos se presenta con un TAC/RMN dentro de parámetros normales,<sup>12</sup> sin embargo, de presentarse hallazgos, hay un aumento en la señal T2 en los lóbulos temporales, similar a lo encontrado en las infecciones por HSV, M. Tuberculosis o T. pallidum, por lo que se deben descartar estas patologías en el LCR. Adicionalmente, se puede realizar un electroencefalograma,<sup>13</sup> que típicamente presenta un patrón de ondas delta en cepillo (delta brushes) rítmico y periódico, que en general no varía según el anticuerpo involucrado; pero también puede haber otros patrones como potenciales epilépticos lentos, o descargas epileptiformes periódicas lateralizadas.

Actualmente, el panel inmunológico que involucra esta patología es amplio, y comercialmente se encuentran test<sup>10</sup> para autoanticuerpos para NMDAR, Caspr2, AMPAR (subunidad GluR1 y GLUR2) LG1 y GABABR, aunque, dado que el más común es el anti-NMDA, es el que principalmente se solicita, y debe ser solicitado idealmente<sup>13</sup> el líquido cefalorraquídeo, dado que tiene una sensibilidad y especificidad del 100%, y en el suero el rendimiento de la prueba disminuye un 15% aproximadamente.

El tratamiento actual<sup>11,14</sup> consiste en esteroides endovenosos de alta potencia (p.ej. metilprednisolona) en ciclos de 5 días, inmunoglobulina endovenosa, igual en ciclos de 5 días, o filtrado de plasma, que de no tener respuesta puede ser complementado con rituximab o con ciclofosfamida. En nuestro caso, la paciente presentó una respuesta positiva al esteroide endovenoso, por lo que no fue necesaria una terapia adicional. El objetivo inicial no es la mejora sintomática, que puede tomar semanas, sin embargo, un inicio temprano mejora el resultado neurológico, la recuperación de las funciones superiores y la mortalidad,<sup>11,14,15</sup> ya que los autoanticuerpos pueden perdurar tras el tratamiento.<sup>13</sup>

## Conclusión

La encefalitis autoinmune es una entidad cuyo diagnóstico ha ido en aumento con base en las facilidades tecnológicas actuales, sin embargo, el desconocimiento de la entidad y la difícil aproximación diagnóstica hacen que todavía pasen muchos casos como patologías psiquiátricas o que su diagnóstico quede como idiopático. En el caso presentado, un rápido descarte de una causa infecciosa y una sospecha clínica, con inicio empírico terapéutico mejoraron la clínica de la paciente y su pronóstico neurológico, demostrando así que se debe considerar como diagnóstico diferencial en paciente con alteraciones neurológicas y psiquiátricas de novo, y tener nociones de su manejo.

## Referencias

1. Guasp Verdaguier M, Ariño H, Dalmau Obrador J. Encefalitis autoinmunes. *Rev Neurol*. 2018;66(S02):1. <https://doi.org/10.33588/rn.66S02.2018168>
2. Dubey D, Pittcock SJ, Kelly C, Andrew M, Lopez-Chiriboga AS, Lennon V, et al. Autoimmune Encephalitis Epidemiology and a comparison to Infectious Encephalitis Running. *Ann Neurol*. 2018;83(1):166–77. <https://doi.org/10.1002/ana.25131>
3. Armangue T, Leypoldt F, Dalmau J. Autoimmune encephalitis as differential diagnosis of infectious encephalitis. *Curr Opin Neurol*. 2014;27(3):361–8. <https://doi.org/10.1097/WCO.0000000000000087>
4. Dalmau J. NMDA receptor encephalitis and other antibody-mediated disorders of the synapse: The 2016 Cotzias Lecture. *Neurology* [Internet]. 2016;87(23):2471–82. <https://doi.org/10.1212/WNL.00000000000003414>
5. Brierley JB, Corsellis JAN, Hierons R, Nevin S. Subacute encephalitis of later adult life. Mainly affecting the limbic areas. *Brain*. 1960;83(3):357–68. <https://doi.org/10.1093/brain/83.3.357>
6. Dalmau J, Tuzun E, Wu HY, et al. Paraneoplastic anti-N-methyl-D-aspartate receptor encephalitis associated with ovarian teratoma. *Ann Neurol* 2007; 61: 25–36. <https://doi.org/10.1002/ana.21050>
7. Fukata M, Yokoi N, Fukata Y. Neurobiology of autoimmune encephalitis. *Curr Opin Neurobiol* [Internet]. 2018;48:1–8. <https://doi.org/10.1016/j.conb.2017.07.012>
8. Erazo Torricelli R. Encefalitis autoinmunes: Receptor anti-NMDA y nuevos inmunofenotipos. *Med* [Internet]. 2019;79:54–9. PMID: 31603845
9. Hughes EG, Peng X, Gleichman AJ, Lai M, Zhou L, Tsou R, et al. Cellular and synaptic mechanisms of anti-NMDA receptor encephalitis. *J Neurosci*. 2010;30(17):5866–75. <https://doi.org/10.1523/JNEUROSCI.0167-10.2010>
10. Lancaster E. The diagnosis and treatment of autoimmune encephalitis. Vol. 12, *Journal of Clinical Neurology (Korea)*. 2016. p. 1–13. <https://doi.org/10.3988/jcn.2016.12.1.1>
11. Hermetter C, Fazekas F, Hochmeister S. Systematic review: Syndromes, early diagnosis, and treatment in autoimmune encephalitis. *Front Neurol*. 2018;9(SEP). <https://doi.org/10.3389/fneur.2018.00706>
12. Kelley BP, Patel SC, Marin HL, Corrigan JJ, Mitsias PD, Griffith B. Autoimmune encephalitis: Pathophysiology and imaging review of an overlooked diagnosis. *Am J Neuroradiol*. 2017;38(6):1070–8. <https://doi.org/10.3174/ajnr.A5086>
13. Gresa-Arribas N, Titulaer MJ, Torrents A, Aguilar E, McCracken L, Leypoldt F, et al. Diagnosis and significance of antibody titers in anti-NMDA receptor encephalitis, a retrospective study [Internet]. Vol. 13, *The Lancet. Neurology*. 2014. p. 167–77. [https://doi.org/10.1016/S1474-4422\(13\)70282-5](https://doi.org/10.1016/S1474-4422(13)70282-5)
14. Vanhaerents S, Gerard EE. Epilepsy Emergencies: Status Epilepticus, Acute Repetitive Seizures, and Autoimmune Encephalitis. *Contin Lifelong Learn Neurol*. 2019;25(2):454–76. <https://doi.org/10.1212/CON.00000000000000716>
15. Collao-Parra JP, Romero-Urra C, Delgado-Derío C. Encefalitis autoinmunes: criterios diagnósticos y pautas terapéuticas. *Rev Med Chil*. 2018;146(3):351–61. <https://doi.org/10.4067/s0034-98872018000300351>

**Financiamiento:** Los autores declaran no haber recibido financiación para la realización de esta publicación.

**Conflictos de interés:** Los autores declaran no tener conflictos de interés en la publicación de este artículo.